

2-5 球蟲症 (COCCIDIOSIS)

病因一

豬球蟲 (*Isospora suis*) (圖 A)。

寄生於小腸。卵囊球形， $20\sim 24\times 18\sim 21\ \mu\text{m}$ 。卵囊壁淡黃色，無卵門，芽胞孵化時間 4 天。二個橢圓形孢子囊， $16\sim 18\times 10\sim 12\ \mu\text{m}$ ，內含 4 個芽孢子蟲。感染至卵囊排出時間 6~8 天，會引起卡他性腸炎而致下痢。

臨床症狀一

- (1) 哺乳仔豬最常發生，好發於 7~21 日齡。
- (2) 白色至奶油色糊狀糞便或淡黃色水樣下痢，持續 4~6 天 (圖 B、C)。
- (3) 發病仔豬生長狀況很差，比其他仔豬窩內生長速度更慢。
- (4) 發生率高，約 50~70%。死亡率低或不一定。

解剖病變一

空腸與迴腸呈輕度至嚴重的壞死性腸炎，嚴重時可見黃色纖維索性壞死性偽膜輕覆在充血的黏膜上 (圖 D、E)。

診斷一

- (1) 下痢便塗抹直接鏡檢。
- (2) 組織切片或病變小腸黏膜直接抹片下找到未成熟蟲體。

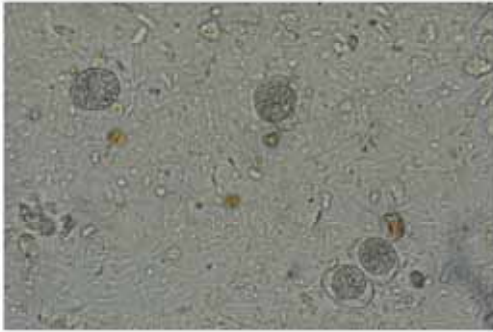
類症鑑別一

大腸桿菌症、梭菌性腸炎、傳染性胃腸炎、流行性下痢、輪狀病毒感染症。

防治策略一

- (1) 整胎仔豬以抗球蟲藥同時治療。
- (2) 病豬補充電解質。
- (3) 母豬產前一週至斷乳餵飼抗球蟲藥預防本病。
- (4) 改善環境衛生與消毒。
- (5) 避免共用同一枝掃把、鏟子或刷子等清潔工具。

球蟲症 (COCCIDIOSIS)



圖A 下痢便塗抹，顯微鏡下的球蟲。



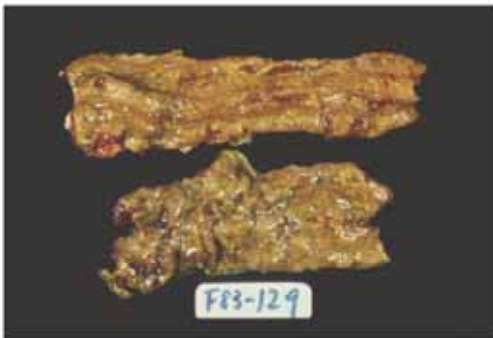圖B 哺乳仔豬排出淡黃色水樣下痢，持續4~6天。



圖C 2週齡病仔排出的奶油色糞便至黃色下痢硬。



圖D 空腸與迴腸呈輕度至嚴重的壞死性腸炎。



圖E 嚴重病例，可見黃色纖維素性壞死性偽膜輕覆在充血的小腸黏膜上。