

弓蟲症 (TOXOPLASMOSIS)

病因—

弓蟲 (*Toxoplasma gondii*)。

臨床症狀—

- (1) 高熱、呼吸困難、無食慾、體表有紫紅斑 (圖 A、C)。
- (2) 便秘或下痢、咳嗽。
- (3) 懷孕母豬流死產 (圖 A、B)。
- (4) 好發於肥育豬或母豬 (圖 A、B、C)。

解剖病變—

- (1) 肺臟充、出血與水腫 (圖 C)。
- (2) 白色小壞死點分佈於肺、肝、脾與腎臟 (圖 D、F、G)。
- (3) 全身淋巴結腫大、出血、壞死 (圖 F)。
- (4) 慢性可見腸潰瘍。
- (5) 流產病例發現胎盤混濁且見灰白色壞死點散發 (圖 H)。

診斷—

- (1) 解剖與切片檢查。
- (2) 小白鼠接種。

類症鑑別—

沙氏桿菌症、豬丹毒、豬瘟、放線桿菌胸膜肺炎、巴氏菌症、PRRS、假性狂犬病。

防治策略—

- (1) 勿讓鼠、貓、狗接近豬舍及飼料。
- (2) 病豬以磺胺劑、Pyrimethamine、Fretomin、Daimeton 或 Trimethoprim 治療。但孕母使用 Pyrimethamine 會造成流產。
- (3) 嚴重者安樂死。

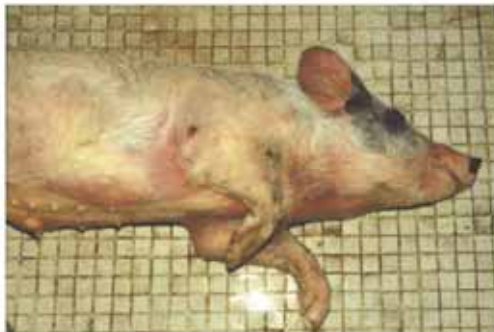弓蟲症 (TOXOPLASMOSIS)



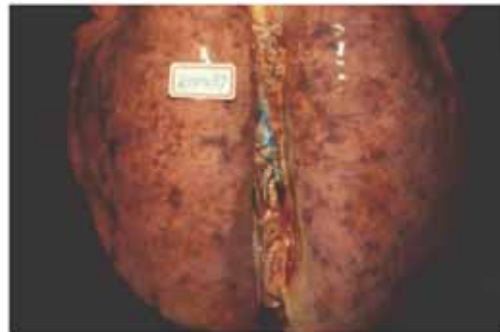圖A 懷孕母豬流產是弓蟲感染引發的典型臨床症狀。(圖片由 張聰洲教授提供)



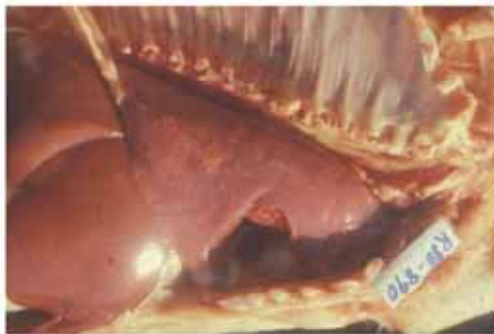圖B 懷孕母豬流產後食慾廢絕、虛弱、精神甚差、躺臥。



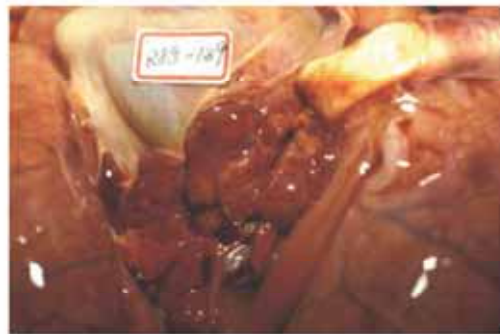圖C 斃死豬耳翼呈紫色，體表有紫紅斑。



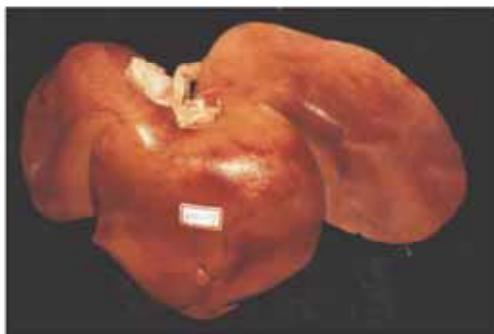
圖D 肺臟充血、水腫與密發細小白色壞死點。



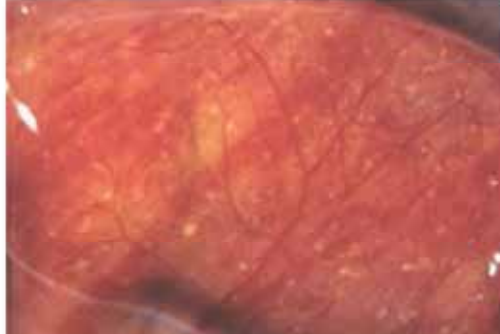
圖E 肺與肝臟可見白色小壞死點。



圖F 肺門淋巴結腫大、出血、壞死。



圖G 肝臟腫大且散發白色壞死點。



圖H 流產病例發現胎盤混濁且見灰白色壞死點散發。(圖片由 張聰洲教授提供)