二、鴨病毒性腸炎（Duck Viral Enteritis）或稱為鴨瘟（Duck Plague）

病原：

疱疹病毒（Herpesvirus），對網狀內皮細胞具有親和性。

疫學：

1. 傳染途徑
   （1）接觸傳染或環境污染。
   （2）帶毒者可排毒長達 1 年。
   （3）在緊迫時，會間歇性排毒。
2. 潛伏期：3～7 天。
3. 死亡率：5～100％，症狀出現後 1～5 天內死亡。

臨床症狀：

1. 肉鴨無食慾，運動失調，嗜眠、閉眼，流鼻汁，煩渴，不欲走動，翅膀下垂，頭向下，嘴發紺及水樣下痢或血便。
2. 種鴨突然大量持續性死亡，產蛋率下降 25～40％。

解剖病變：

1. 在心臟，肝臟，胰臟，腸管及腎臟出現點狀至斑狀出血灶。
2. 肝臟及脾臟密發局部性壞死點。
3. 黃色白喉性食道炎及共洩腔炎。
4. 小腸四個環狀帶（前空腸、後空腸、前迴腸、後迴腸）出血或潰瘍。
5. 公鴨陰莖脫出。
6. 產蛋鴨卵濾泡變形及變色。
7. 年青鴨隻皮下及胸腔入口水腫。

防治要領：

1. 投予廣效性抗菌劑，預防細菌性二次感染，尤其是鴨霍亂。
2. 避免與野生水禽混養。
3. 疫苗接種
   （1）疫苗種類：雞胚胎馴化減毒活毒疫苗。
   （2）使用時機：兩週齡以上鴨隻，0.5ml 經皮下或肌肉注射或飲水投予。

（3）疫苗接種後第一天即顯現效果，因有干擾素之產生。

圖 1-2-1、1-2-2 病鴨無食慾，運動失調，嗜眠、閉眼，流鼻汁，煩渴，不欲走動，翅膀下垂，頭向下，嘴發紺及水樣下痢或血便。種鴨突然大量持續性死亡，產蛋率下降 25：40%。

圖 1-2-3 心臟呈暗紅色澤，心外膜及心肌發生刷狀出血灶。家禽霍亂，常於心冠部脂肪出現點狀至斑狀出血灶。

圖 1-2-4 肝臟邊緣鈍圓，顯示肝臟腫大，並見針尖狀白點密佈於肝臟表面及切面。此病變在肉眼上類似家禽霍亂，須由小腸環狀帶的病變加以區別。

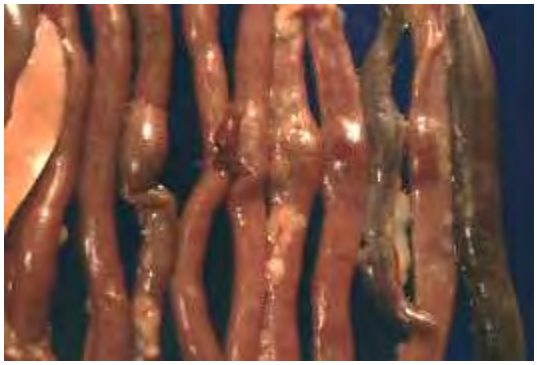

圖 1-2-5 鴨瘟伴發家禽霍亂症。斃死鴨剖檢時，以腸管環狀帶腫大及出血，常伴隨肝臟針尖小點密佈。發現本病灶時需深入探討鴨瘟病毒的存在性。

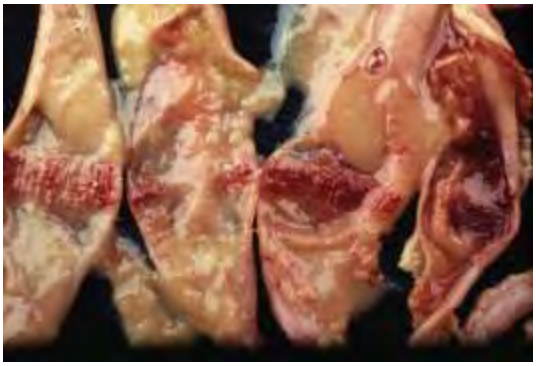

圖 1-2-6 鴨瘟伴發家禽霍亂症。小腸充血潮紅，小腸四個環狀帶（annular band：淋巴結部位；空腸及迴腸亦各有 2 個）明顯腫脹、隆突並呈出血灶，近觀時砂粒樣白點散佈其間明顯可

見。

圖 1-2-7 慢性期變化。腸管粘膜上有纖維素性偽膜，覆蓋在出血性壞死的環狀帶上。

圖 1-2-8 慢性病例剖檢常可發現盲腸及共洩腔粘膜面粗糙，黃白色砂粒樣物密佈，並見纖維素凝塊蓄積。嚴重病例可見潰瘍灶形成。

圖 1-2-9 急性期剖檢發現共泄腔黏膜面因出血灶呈現潮紅變化，並散佈多數
灰白色壞死點。

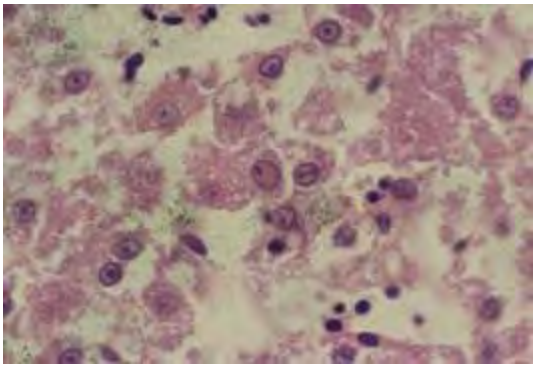

圖 1-2-10 病變肝臟以高倍鏡觀察時，可見在壞死灶周區有嗜酸性核內包涵體出現。