

二、外觀與皮膚



圖 2-1 消瘦。正常（圖右）與消瘦鴨隻屠體（圖左）的腹面照。外觀膚色異常，體型極度瘦小，肌肉不飽滿且腹部呈袋狀下垂。生長不良與消瘦不易區別，後者常與疾病有關。



圖 2-2 消瘦。鴨小病毒感染症。耐過鴨隻，因消化道吸收機能障礙，引發生長遲緩。



圖 2-3 生長不良。鴨小病毒感染症。病鵝呈現生長遲緩、削瘦、外表蒼白、羽毛逆立等症狀。最終成為瘦小鵝和羽毛稀少鵝。



圖 2-4 生長不良。鴨小病毒感染症。罹病鴨隻喙嘴皺縮，右邊第 2 隻為正常者。



圖 2-5 貧血。鴨小病毒感染症。病鵝無法站立，雙腳蒼白。

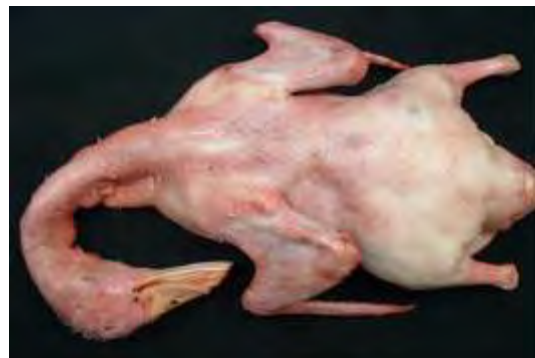

圖 2-6 放血不全性鬱血。整隻鴨屠體呈廣泛性潮紅。

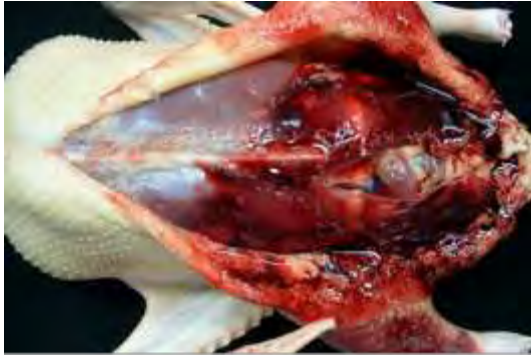


圖 2-7 皮膚及皮下出血。切開鴨隻屠體腹部呈暗紅色的皮膚，可見皮下組織與肌肉呈紅色至暗紅色，並流出大量的血液。

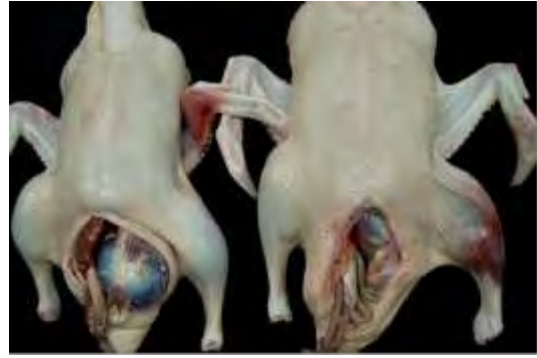

圖 2-8 瘀傷。左邊的屠體左翅第一級翅呈暗紅色。右邊屠體的左翅膀第二級翅呈灰紅色，膝關節附近明顯腫大，呈暗紫至暗紅色。

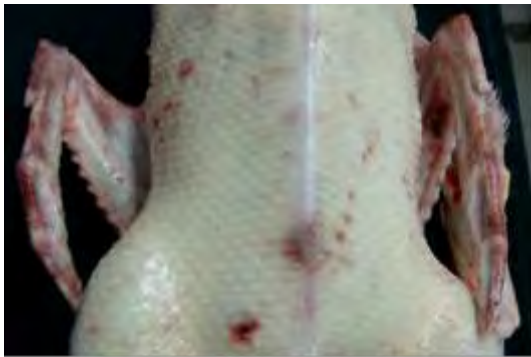

圖 2-9 瘀傷。鴨屠體可見胸部與翅膀散發與密發大小不一的出血點與出血斑。家禽吊掛時，因翅膀不斷的拍打，會造成翅尖皮膚充血。

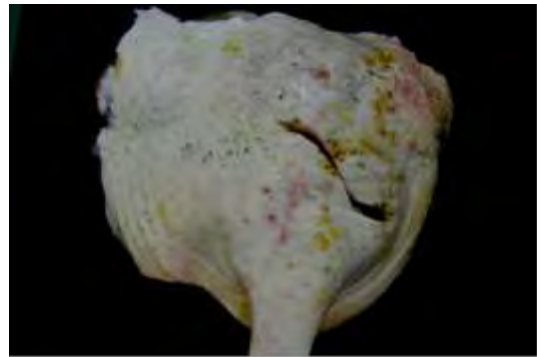


圖 2-10 皮下膿瘍。因皮膚炎被切除的鴨隻右腿。病變處的皮膚可見許多大小不一的粉紅色圓形出血點以及黏附許多黃色至深黃色膜樣物，中央處有一人為的切創。

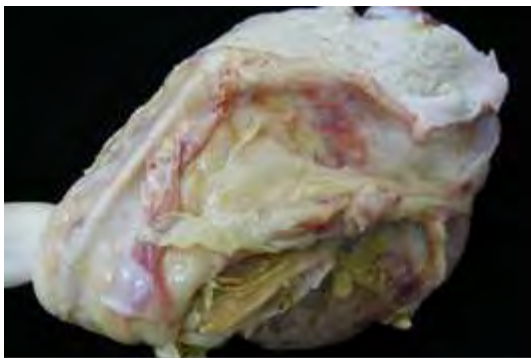


圖 2-11 皮下膿瘍。與上圖同例，被切除的部位。可見皮下組織與肌肉充血以及出現大量的白色至深黃色的膜樣或塊狀滲出物。

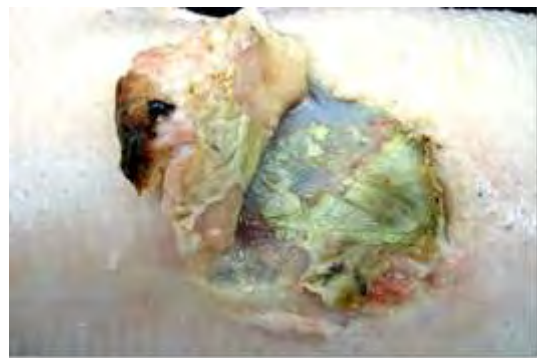


圖 2-12 蜂窩組織炎。鴨。切開腫大突出部位，可見皮膚與肌肉間出現多量黃白色的乾酪樣滲出物

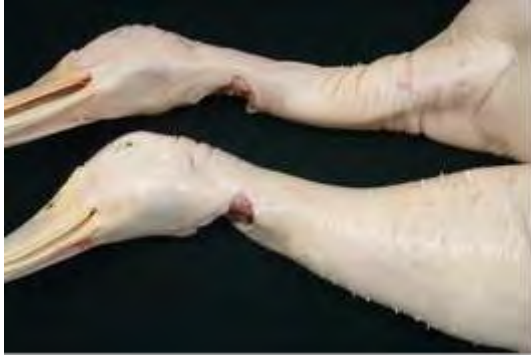

圖 2-13 皮下水腫。圖中兩隻鴨的屠體，上面是正常的，下面鴨子的頸部靠近胸部明顯腫大，按壓有波動感。

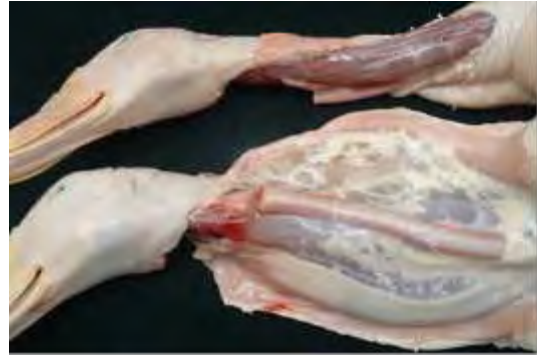

圖 2-14 皮下水腫。與上圖同例。剖開頸部皮膚，下方異常腫大部位的皮下組織變得厚而寬，呈果凍樣透明狀。造成皮下水腫的原因不明。

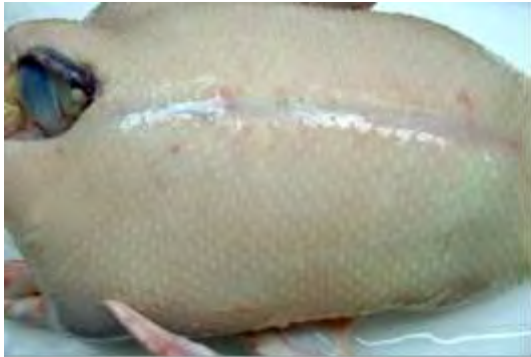

圖 2-15 皮下水腫。鴨屠體從胸部到腹部呈飽滿圓突狀，皮膚呈灰白至淡青色，按壓有波動感。

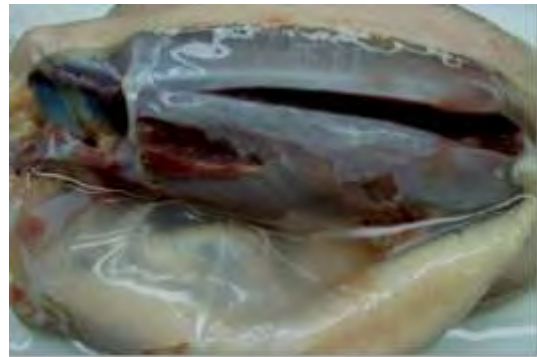


圖 2-16 皮下水腫。與上圖同例。剖開鴨屠體胸腹部的皮膚，皮下出現厚而透明，似果凍狀的滲出物。




圖 2-17 鴨滴蟲症。罹病鴨眼窩下竇周圍皮膚極度膨脹猶如「噴風狀」，以手觸壓較具堅實感。



圖 2-18 墜卵性腹膜炎。產蛋不能的病鴨，外觀腹部明顯膨大。

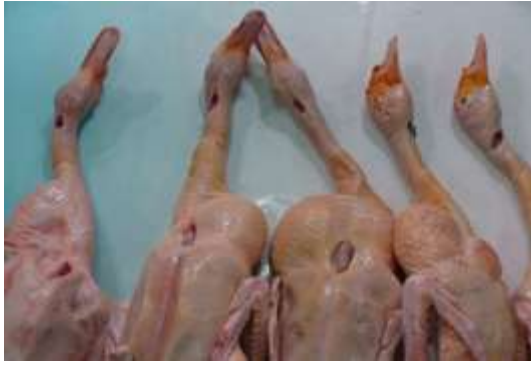

圖 2-19 鴨胸腺型淋巴瘤。圖示屠後的四隻鴨子，在頸部下方的胸腔入口部位，可見網球至成人拳頭大的圓型凸出團塊，觸感堅實。

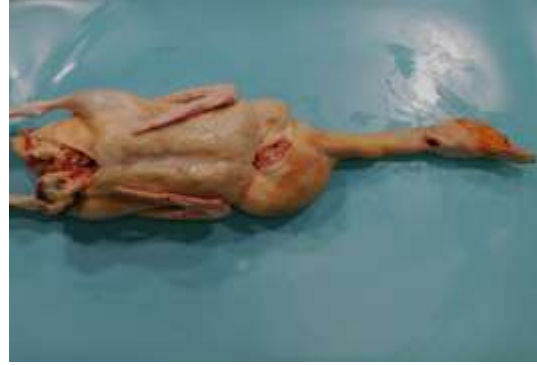

圖 2-20 胸腺型淋巴瘤。屠體頸部左下方胸腔入口處，可見一個成人拳頭大的圓型凸出團塊。組織病理切片檢查診斷為胸腺型淋巴瘤。

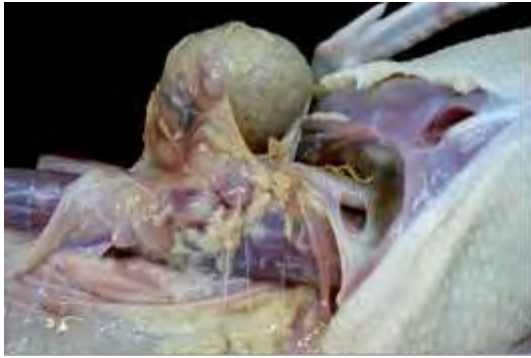

圖 2-21 胸腺型淋巴瘤。切開圓型突出團塊，剝開皮膚，腫大而硬實的團塊，為已失去正常結構的胸腺，其附近的淋巴組織亦呈極度腫大與出血。



圖 2-22 皮膚炎。圖中兩隻鴨因罹患皮膚炎而致背部羽毛嚴重掉落，裸露的皮膚表面粗糙不光滑。



圖 2-23 類澱粉沈著症。患鴨外觀，除可見腹部膨脹及腳掌有潰瘍或肉芽腫病灶外，無其他明顯的異樣外觀。