五、呼吸器官

1-5-1 吸入血液。右肺(下)和左肺(上)因屠宰時吸入血液，顏色較深且呈淺紫色至紫色。

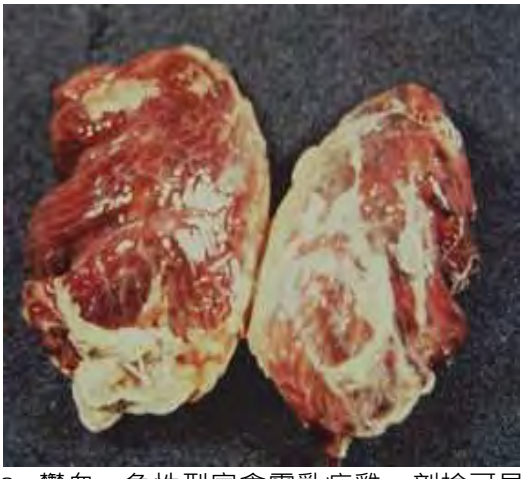

1-5-2 鬱血。急性型家禽霍亂病雞，剖檢可見肺臟嚴重鬱血及水腫。

1-5-3 低病原性禽流感。病雞剖檢後，咽喉頭及氣管腔內有多量黏稠分泌液蓄積。

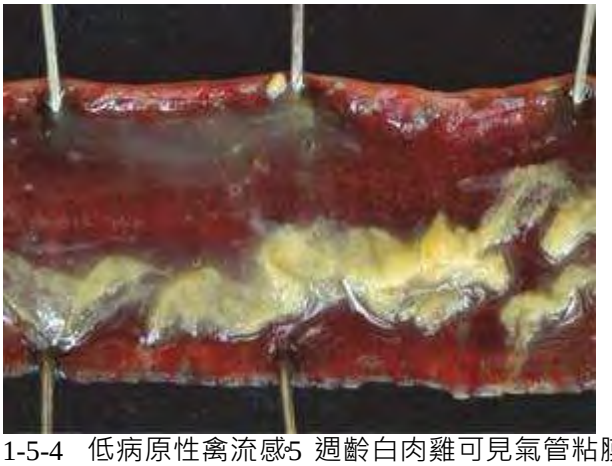

1-5-4 低病原性禽流感。5 週齡白肉雞可見氣管粘膜潮紅且管腔內蓄積卡他性粘液及纖維素性團塊物。

1-5-5 低病原性禽流感。氣管橫切面有多量團塊狀黏稠性纖維素性滲出物蓄積，此是典型禽流感感染引發卡他性、纖維素性氣管炎病灶。

1-5-6 黃麴菌症。於咽喉頭左右兩側下方及氣管中段部位均可明顯發現乳黃色乾酪樣團塊物聚集。

1-5-7　黃麴菌症。病雞咽喉頭左右兩側下方及氣管中段部位，均可發現數個乳黃色乾酪樣團塊物。

1-5-8　傳染性喉頭氣管炎。急性期病雞可見氣管黏膜及咽喉頭上有血液，並伴隨脫落黏膜及炎症滲出液的團塊蓄積。

1-5-9　傳染性喉頭氣管炎。亞急性型 ILT 的典型病灶。圖中可見氣管黏膜潮紅，黏膜粗糙且有多量纖維素性圓柱團塊物填充於氣管腔中。

1-5-10 傳染性喉頭氣管炎。圖上端氣管是急性病灶；咽喉及氣管粘膜潮紅增厚，伴隨有鮮紅色澤之粘稠性團塊物蓄積。圖下端是亞急性型 ILT 的病灶；咽喉頭及氣管粘膜增厚，淺薄土黃色偽膜覆蓋並見土黃色乾酪樣團塊物散佈的變化。

1-5-11 早期氣囊炎。氣囊含有粘液樣泡沫，為氣囊炎早期病變。後胸及腹部氣囊屬於吸氣性氣囊，當病原從呼吸道入侵時，若引發氣囊炎，則常發生於吸氣性氣囊。

1-5-12 慢性呼吸器病。病雞後胸及腹部氣囊已由早期感染的泡沫樣分泌物轉化為纖維素性滲出液，故氣囊壁顯示不透明及混濁樣變化。

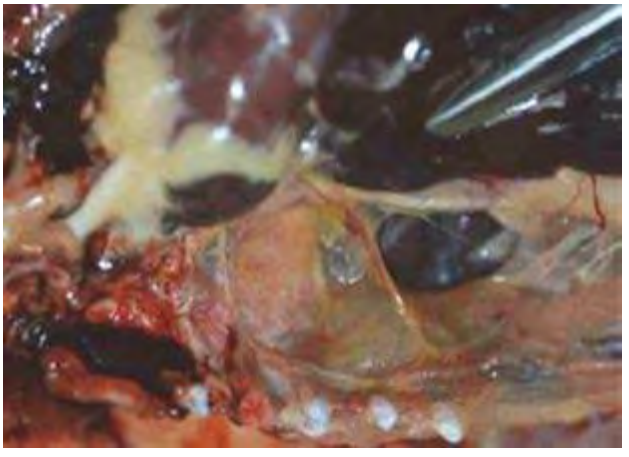

1-5-13 禽流感。病雞常見輕重不一氣囊炎。本圖為輕度感染病例，其氣囊輕度混濁。

1-5-14 禽流感。禽流感病雞常見輕重不一的氣囊炎。本圖為重度及慢性感染病例，氣囊重度混濁及肥厚。

1-5-15 氣囊炎。氣囊變得較厚且混濁(箭頭)。氣囊 外表和胸腹腔器官附著許多黃色飼料顆粒， 可能是嗉囊破裂所致。

1-5-16 黴菌性氣囊炎。腹部氣囊呈明顯肥厚與混濁，並可見乳黃色乾酪樣物，本例為黃麴菌症。黴漿菌症、家禽流行性感冒和大腸桿菌症都會造成類似病變，需做類症鑑別。

1-5-17 黃麴菌症。病雞胸部、腹部氣囊異常肥厚， 且見乳黃色混濁樣團塊物散佈其間。

1-5-18 肺臟膿瘍。肺臟呈深紅色，夾雜許多白色、 大小不一突出表面的圓形膿瘍。

1-5-19　大腸桿菌症。雞隻急性大腸桿菌症早期感染病灶。兩肺呈暗紅色澤，質地較為堅實且不具彈性。

1-5-20　大腸桿菌症。病雞剖檢常發現肺臟肋膜面有纖維素附著，且肺實質呈現暗紅色澤，質地較為堅實不具彈性，如圖右肺病灶。

1-5-21 慢性呼吸器病。病雞剖檢可發現眼窩下竇有多量乾酪物蓄積，此是雞慢性呼吸器病的特徵性病變。

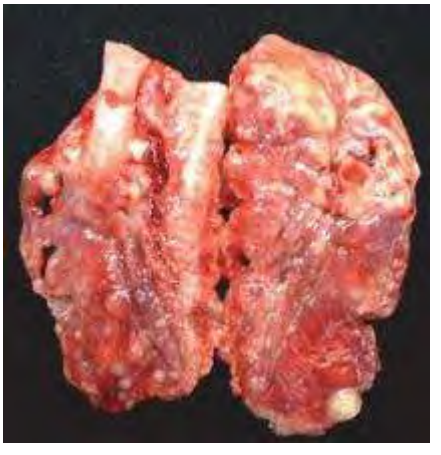

1-5-22 肺炎。肺表面可見多發性灰白色大小不一的圓形病灶，病灶以支氣管為中心。需與馬立克病、家禽霍亂、黴菌性肺炎、沙氏桿菌症和大腸桿菌症肺臟做鑑別診斷。

1-5-23 麴菌症。圖中兩個肺臟可見許多大小不一的黃色至乳黃色硬實結節。切開結節，係典型的實質乾酪樣壞死灶。

1-5-24 黃麴菌症。黴菌性肉芽腫性肺炎。圖中顯示粟粒狀小結節，密發於雙肺的實質。此為典型的黃麴菌症的肉眼特徵。