

八、雞病毒性關節炎 (Avian viral arthritis)

病因

禽里奧病毒(Reovirus)。

傳播途徑 大部份是經由傷口感染，故飼養環境應加強消毒及避免引入病雞。

臨床症狀

1. 好發於 7 至 8 週齡以上仿土雞，5 至 8 週小雞死亡率較高。
2. 病雞常以膝關節著地，不喜愛走動。
3. 罹病雞常因關節滑膜炎和肌腱炎，而呈現跛行、生長遲緩或停滯而喪失商品價值。
4. 低受精率。

解剖病變

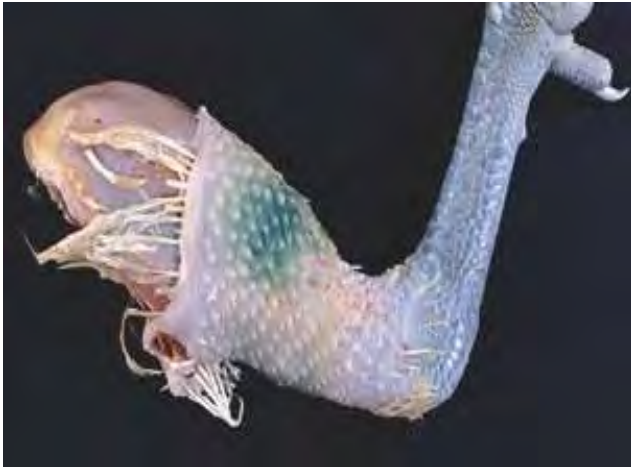1. 急性型：
 - a. 跗骨與蹠骨韌鞘明顯水腫
 - b. 膝關節上方皮膚呈綠色或突起小硬結
 - c. 膝關節上方的滑液膜有點狀出血
 - d. 膝關節內有少量枯草色或血樣滲出液
2. 慢性型：
 - a. 腓腸肌腱雙側性腫脹或斷裂
 - b. 韌鞘硬化與粘著



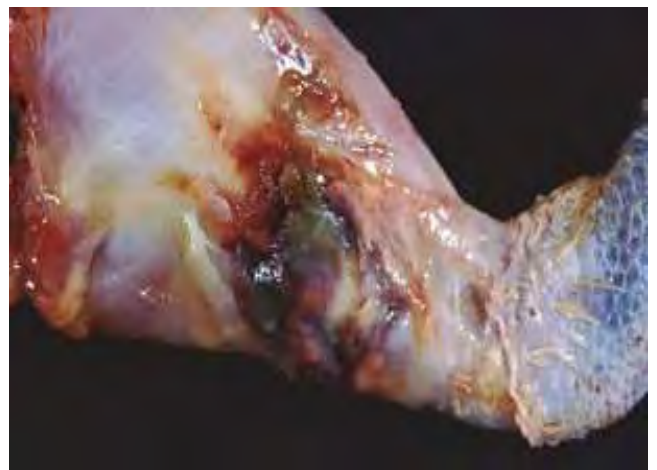
2-8-1 部分 14 週齡仿土雞因罹患病毒性關節炎，導致雞群整齊度差而影響上市銷售。



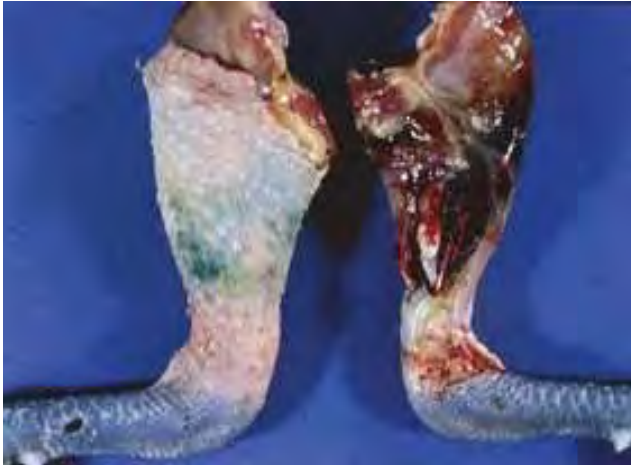2-8-2 參差不齊的雞群中，罹病雞隻呈跛腳或站立困難，因生長停滯而呈現瘦小及體重不足。



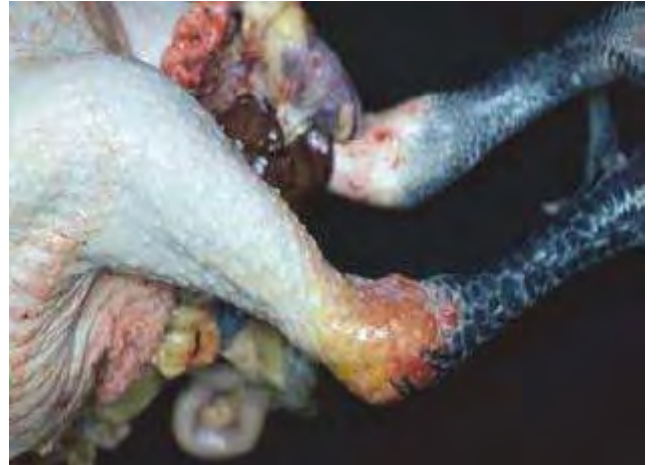2-8-3 罹病雞膝關節上端皮膚腫脹，且呈暗綠色澤。本病灶係因皮下出血，而導致血綠素釋出沈著於皮下組織的變化。本圖是雞病毒性關節炎的病例。



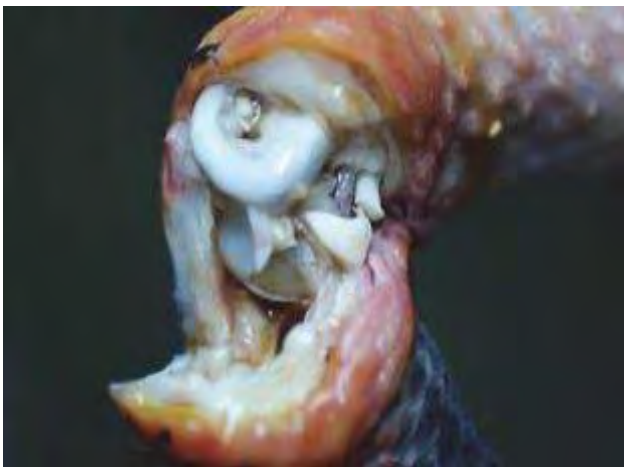
2-8-4 同上例。切開表皮，可見腓腸肌腱腫大與斷裂，並伴隨出血。病毒性關節炎又稱為肌腱滑膜炎，以侵害韌鞘、關節滑膜及軟骨為主。



2-8-5 覆蓋在腓腸肌腱表面的皮膚呈暗紫色澤。剖開病灶區的皮膚，可發現腓腸肌腱明顯腫大或斷裂，並伴隨嚴重皮下出血。



2-8-6 屠體右腿的跗關節明顯比左腿腫大，陳舊出血灶呈黃色至紅色。



2-8-7 同上圖。切開腫大的跗關節，可見皮下水腫、關節囊變厚，以及腔內有少量清澈黏稠液體。