

## 四、葡萄球菌感染症 (Staphylococcal Infection)

### 病因

金黃色葡萄球菌(*Staphylococcus aureus*)。本菌常存在於溫血動物的上呼吸道系統上皮細胞表面及體表黏膜等處，與人類及其他動物的關係甚為密切。幾乎所有的哺乳類及鳥類，皆可發現此屬細菌。

### 症狀與病變

1. 趾瘤症
  - a. 好發於成雞，尤其是體重較重的品系。
  - b. 主要侵犯腳掌與胸骨囊。
  - c. 病雞因蹠墊化膿腫脹而跛腳。
  - d. 慢性病例病變部被肉芽組織取代，皮膚常發生裂傷。
  - e. 有時波及雙腳及腳趾。
  - f. 胸骨囊內初期常蓄積膿汁，後期轉為乾酪樣物。
2. 臍帶炎
  - a. 在孵化後 72 小時內，小雞大量死亡。
  - b. 卵黃囊吸收不良。
  - c. 有腐敗的臭味。
3. 關節與韃鞘滑膜炎
  - a. 好發於 7 至 12 週齡雞及 9 至 16 週齡火雞。
  - b. 膝關節腫脹、發熱及疼痛而跛腳。
  - c. 有時會波及趾關節而引起趾瘤症。
  - d. 關節與韃鞘的滑膜增厚，關節內側及周圍與韃鞘周圍蓄積纖維素性滲出物；後期轉為乾酪樣物，甚至發生纖維化。
4. 脊髓炎與骨髓炎
  - a. 第五至第七胸椎的椎體有膿瘍形成，伴隨骨外膜與骨髓炎。
  - b. 病變會壓迫脊髓而造成偏癱或麻痺。
  - c. 股骨或脛蹠骨的近側端，亦常發生骨髓炎。
5. 壞疽性皮膚炎
  - a. 全齡感染好，發於肉雞。
  - b. 翅膀尖端及骨盤背面最易被侵犯。
  - c. 病灶呈暗色、濕性壞疽且有捻髮音。
  - d. 原發病原：葡萄球菌 + *Clostridium perferingens* type A。
  - e. 發病誘因：華氏囊受損。
6. 敗血症
  - a. 繼發於局部性葡萄球菌症。

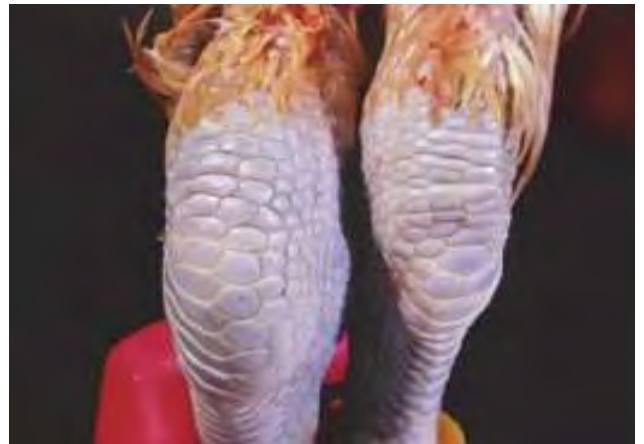- b. 突然死亡，產蛋率下降。
- c. 肝、脾及心臟呈現出血與壞死灶。
- d. 慢性感染引起肉芽腫及體重減輕。
- e. 在二尖瓣發生菜花狀心內膜炎。
- f. 死亡率 10 至 15%。

## 防治

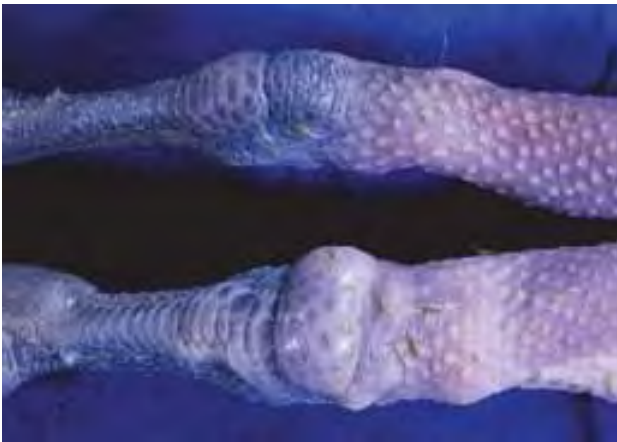1. 投予抗菌劑：Novobiocin，Erythromycin，Florfenicol。
2. 墊料內勿有尖銳物或潮濕。
3. 孵卵器清潔及燻煙消毒。
4. 切勿密飼。



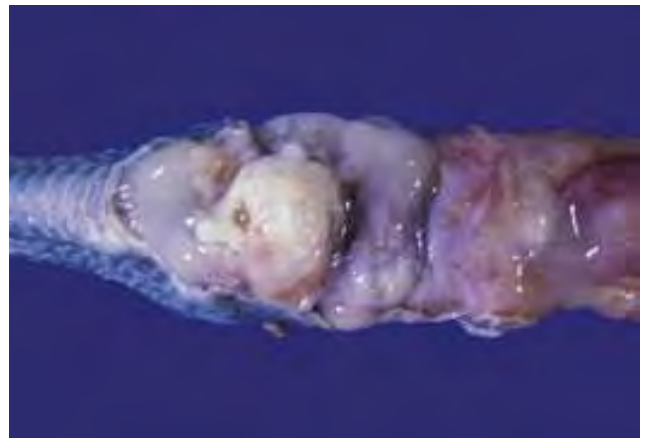3-4-1 十週齡仿土雞因罹患化膿性關節炎而站立不起。



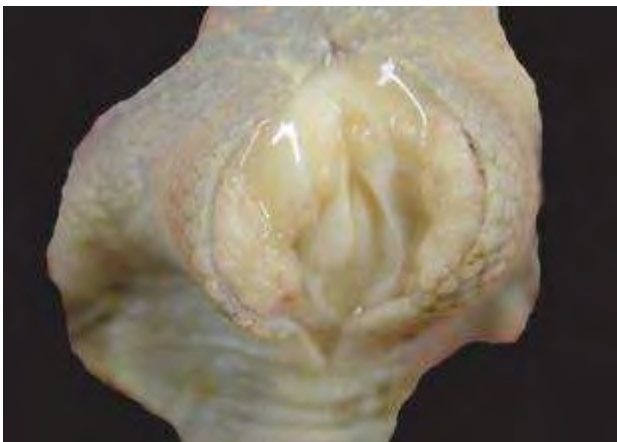3-4-2 近觀常可見病雞脛關節、肘關節或趾關節等腫脹而發炎，與正常關節(右)呈鮮明對比。



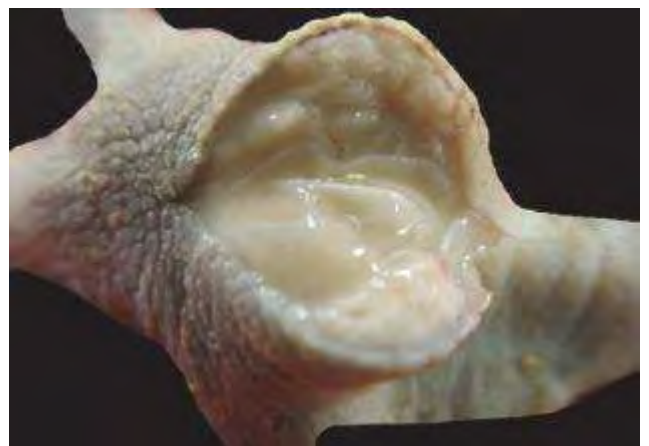3-4-3 葡萄球菌性關節炎的關節(下)較正常關節(上)明顯腫脹。



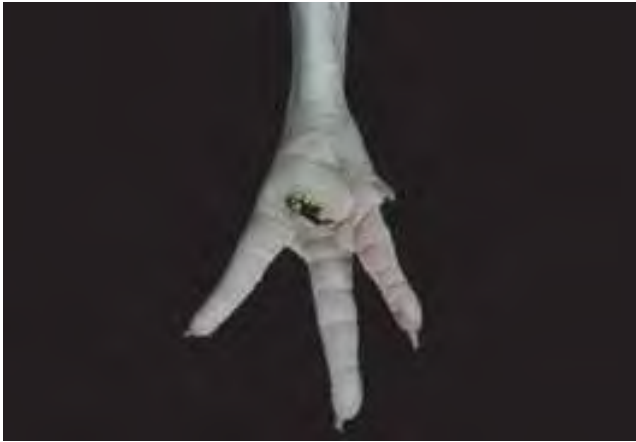3-4-4 關節囊腔中有多量淡乳黃色纖維素性滲出液，滑液膜增厚和水腫。



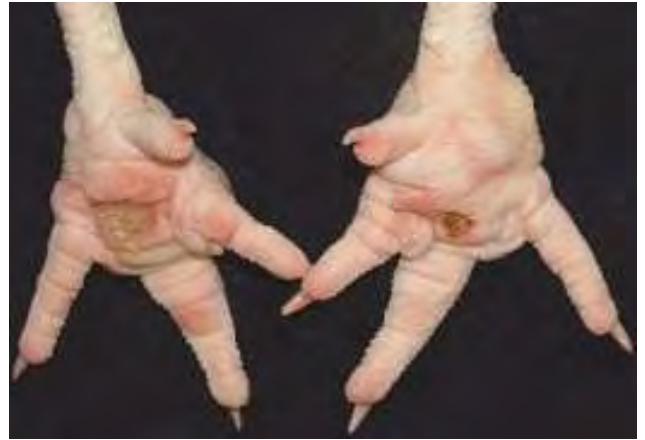3-4-5 葡萄球菌性關節炎。膝關節及周圍組織腫脹，剖檢可見乳油膠樣物蓄積於滑液膜囊腔中。從滑液膜囊腔進行病原分離，常可分離出 *Staphylococcus aureus*。



3-4-6 腫脹的趾蹠部有乳油樣凝膠物蓄積，是化膿性葡萄球菌性關節炎常見的病變。



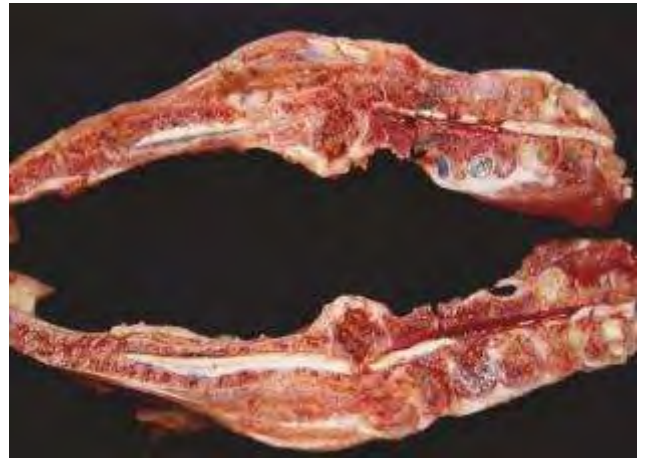3-4-7 蹠墊腫大呈球形，中央部位較硬，呈褐色且粗糙並形成痂皮。趾瘤症是因外傷繼發細菌感染，經長期持續刺激後，結締組織增生修補所導致。



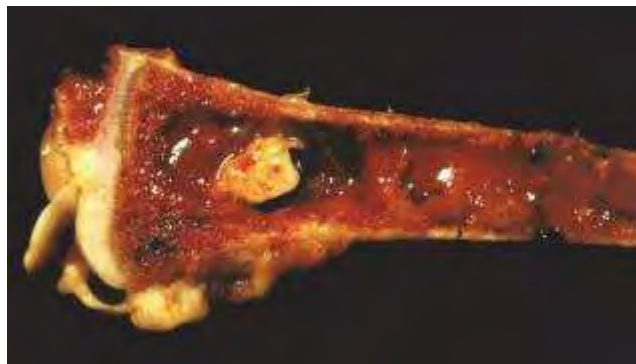3-4-8 雙側蹠墊(或稱爪墊)各有大小不一的潰瘍灶，上覆痂皮經屠宰過程而脫落。趾瘤症好發於成雞，尤其是體重較重的品系。



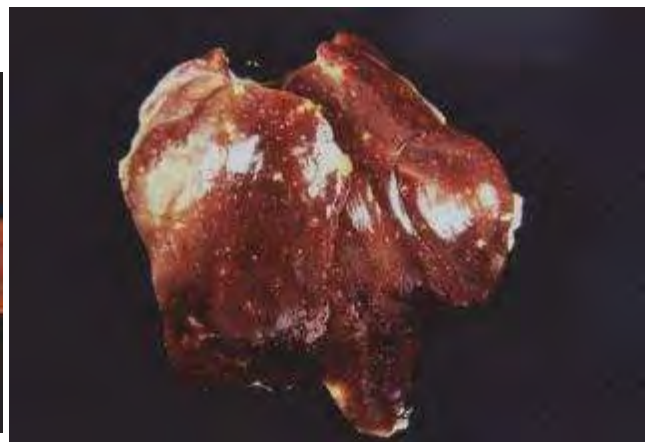
3-4-9 本病亦會造成病雞的脊髓炎與骨髓炎，病變會壓迫脊髓而造成偏癱或麻痺。



3-4-10 剖檢偏癱或麻痺病雞，可見第五至第七胸椎椎體有膿瘍形成，伴隨骨外膜與骨髓炎。



3-4-11 股骨或脛蹠的近側端，亦常發生骨髓炎。



3-4-12 敗血症繼發於局部性葡萄球菌症。肝臟呈現出血與瀰漫性壞死灶。