

三、維生素 B 缺乏症 (Vit-B deficiency)

病因

雞雞餵飼維他命 B 群和 E 不足的飼料，於 2 至 3 週齡左右常可見神經症狀。Vit-B2 帶有很強的靜電力，在飼料中不易混合均勻；尤其當飼料中有拮抗劑(黴菌毒素)存在時，極易發生缺乏。

臨床症狀

其特徵是罹病雞站立困難，呈現劈腿或腳趾握拳狀。雙側腳趾向內側捲曲，或呈握拳頭狀或劈腿狀。

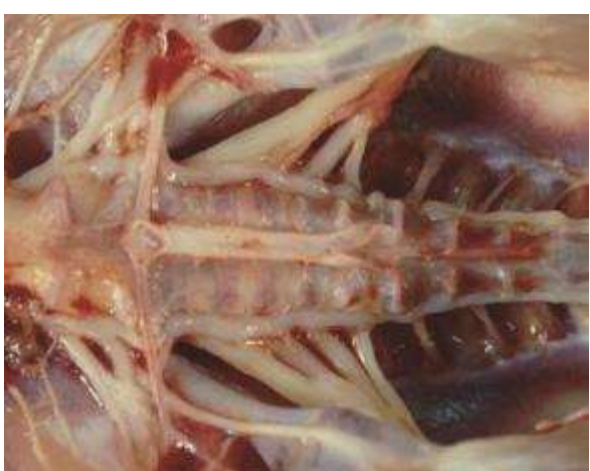解剖病變 雙側坐骨神經明顯腫脹清晰可見。



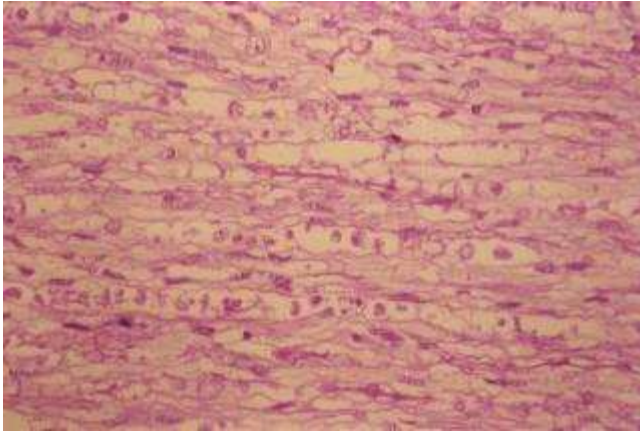
5-3-1 ~ 2 典型 Vit-B2 缺乏症的病雞，其特徵是病雞雙側腳趾向內側捲曲，或呈握拳頭狀或劈腿狀。



5-3-3 罹病雞站立困難呈現劈腿或腳趾握拳狀。



5-3-4 雙側坐骨神經明顯腫大清晰可見。本病灶是 Vit-B2 缺乏的特徵性病變。需與馬立克病引發的單側性坐骨神經腫大進行區別。



5-3-5 坐骨神經組織相。神經纖維呈現明顯脫髓鞘變化及玻璃滴樣顆粒，許旺氏細胞增生 清晰可見。